

*Cabinet vétérinaire***Sébastien Mirkovic**

L'Ormaie

42210 Saint-Cyr les vignes

Tel 04 77 27 04 27

sebastien.mirkovic@me.com

http://sebastienmirkovic.com

**Infos étude**

ID patient	250269590734261	N° d'accès	LOOF 2022.43170
Nom patient	Bardou Taffetas	Poids	
Sexe	F	Date de naissance	04/04/2022
Commentaire patient	British shorthair	Âge	1
Date	24/10/2023	Opérateur	

Renseignements cliniques

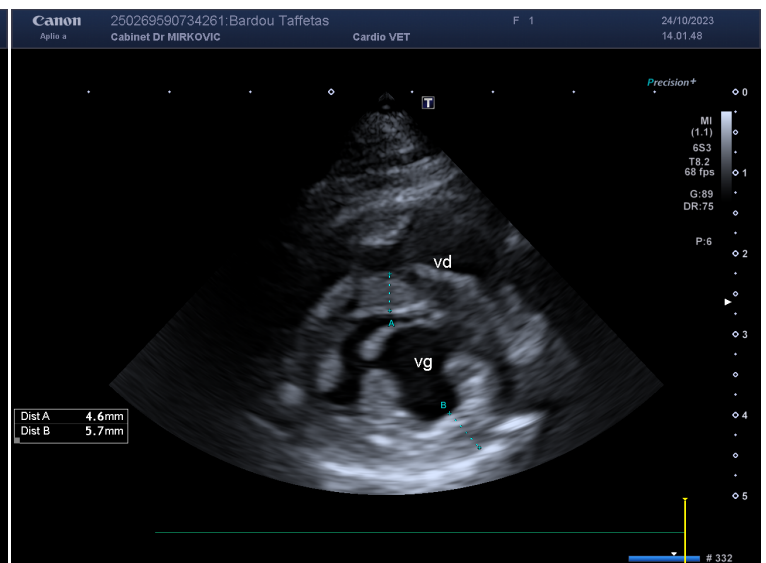
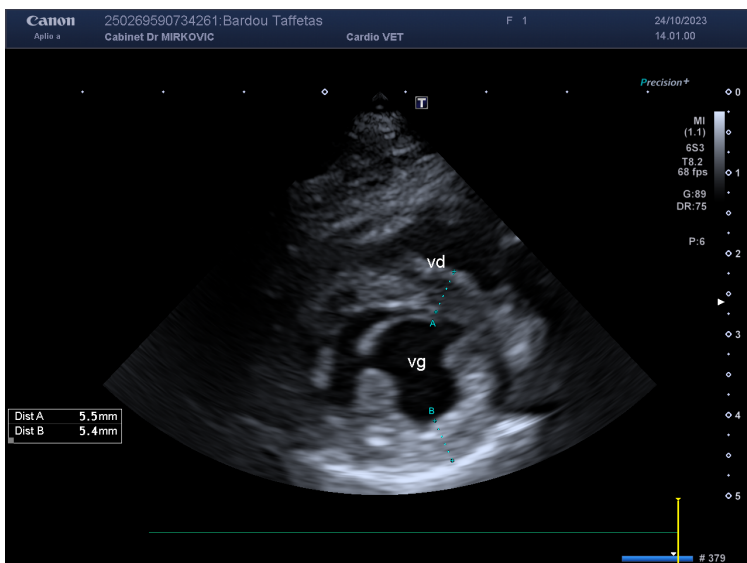
Dépistage CMH

Conclusions

Aucun signe de cardiomyopathie hypertrophique à ce jour

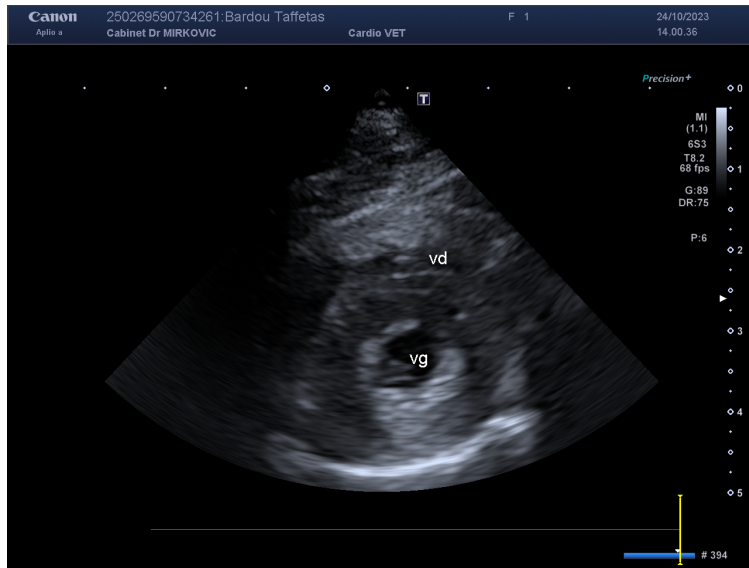
Mesures VG et VD (TM)

PVDd	3.2 mm	Last
VD D	7.4 mm	Last
SIV td	4.8 mm	Last
VG D tdi	15.3 mm	Last
PP td	5.1 mm	Last
VDs	5.4 mm	Last
PVDs	3.5 mm	Last
SIV ts	6.7 mm	Last
VG D tsi	8.9 mm	Last
PP ts	8.1 mm	Last
FS (M)	41.8 %	

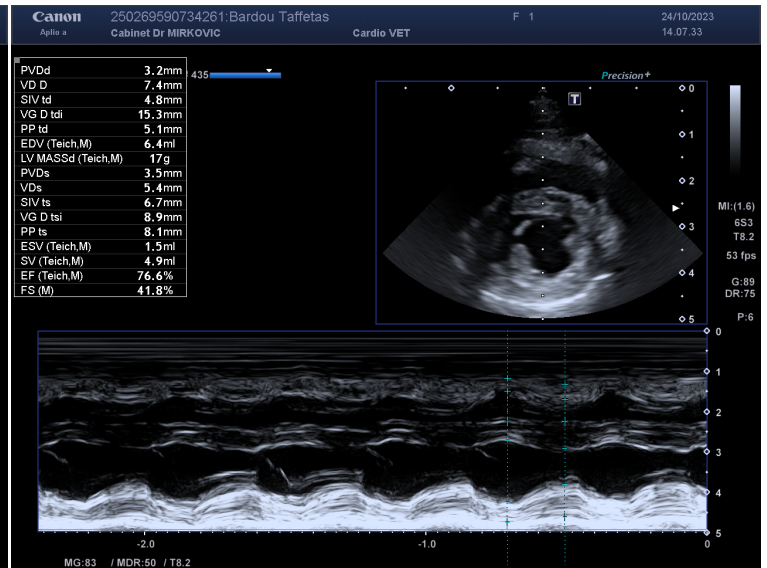
Mesures 2D**Valve aortique****Valve pulmonaire****Valve mitrale****Valve tricuspide**

En diastole l'épaisseur du SIV et de la paroi du ventricule gauche est normale (< 6 mm)

Idem. L'échogénicité du SIV et de la paroi du ventricule gauche est normale



Aspect normal en systole



Les mesures des parois et cavités ventriculaires sont normales

Echographe Canon Aplio a - Mis en service en janvier 2020