

*Cabinet vétérinaire***Sébastien Mirkovic**

L'Ormaie

42210 Saint-Cyr les vignes

Tel 04 77 27 04 27

sebastien.mirkovic@me.com

http://sebastienmirkovic.com

**Infos étude**

ID patient	250268780383794	N° d'accès	LOOF 2022.43174
Nom patient	Bardou Thais	Poids	
Sexe	F	Date de naissance	22/05/2022
Commentaire patient	British shorthair	Âge	1
Date	24/10/2023	Opérateur	

**Renseignements cliniques**

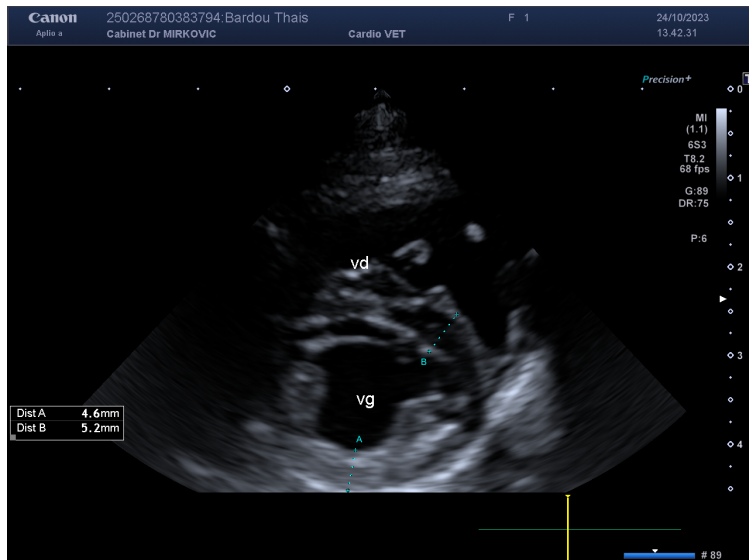
Dépistage CMH

**Conclusions**

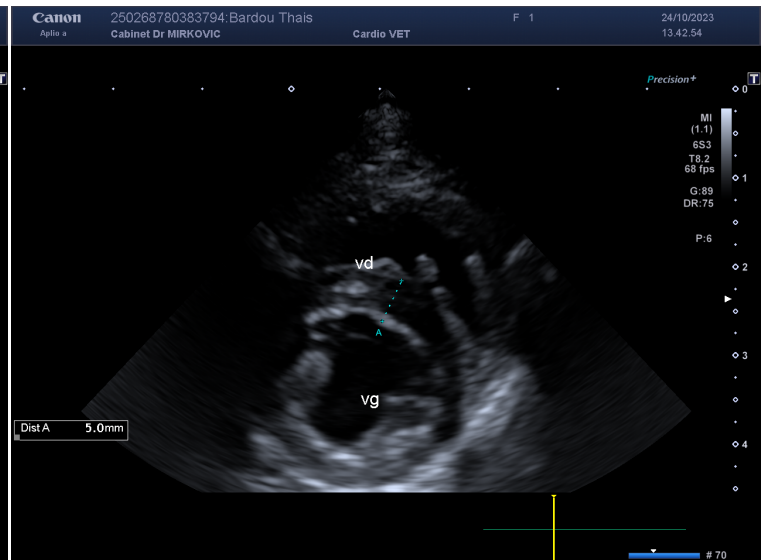
Aucun signe de cardiomyopathie hypertrophique à ce jour

**Mesures VG et VD (TM)**

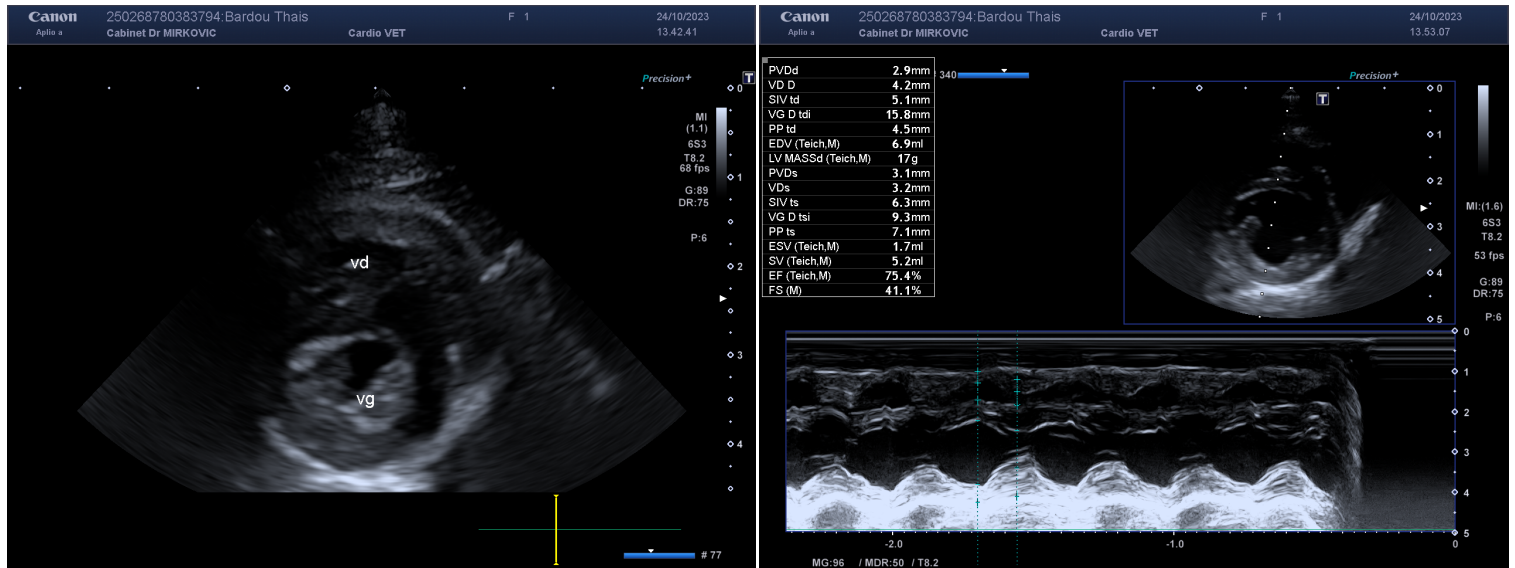
PVDd	2.9 mm	Last
VD D	4.2 mm	Last
SIV td	5.1 mm	Last
VG D tdi	15.8 mm	Last
PP td	4.5 mm	Last
VDs	3.2 mm	Last
PVDs	3.1 mm	Last
SIV ts	6.3 mm	Last
VG D tsi	9.3 mm	Last
PP ts	7.1 mm	Last
FS (M)	41.1 %	

**Mesures 2D****Valve aortique****Valve pulmonaire****Valve mitrale****Valve tricuspide**

En diastole l'épaisseur du SIV et de la paroi du ventricule gauche est normale (&lt; 6 mm)



Idem. L'échogénicité du SIV et de la paroi du ventricule gauche est normale



Aspect normal en systole

Les mesures des parois et cavités ventriculaires sont normales

Echographe Canon Aplio a - Mis en service en janvier 2020